Махновская Е.А., Долгов И.М., Махновский А.И., Шилов С.Л.

СКРИНИНГОВАЯ ТЕПЛОВИЗОРНАЯ ДИАГНОСТИКА ПАРАНАЗАЛЬНЫХ СИНУСИТОВ

Актуальные вопросы военной и военно-морской медицины
Междисциплинарная научно-практическая конференция,
посвященная 300-летию Кронштадтского военно-морского госпиталя
Кронштадт, 14-15 июня 2017 г.

АКТУАЛЬНОСТЬ

Структура острых заболеваний органов дыхания у военнослужащих по призыву поступивших в 442 ВКГ за период 2003 – 2016 гг., N = 137,9 тыс.

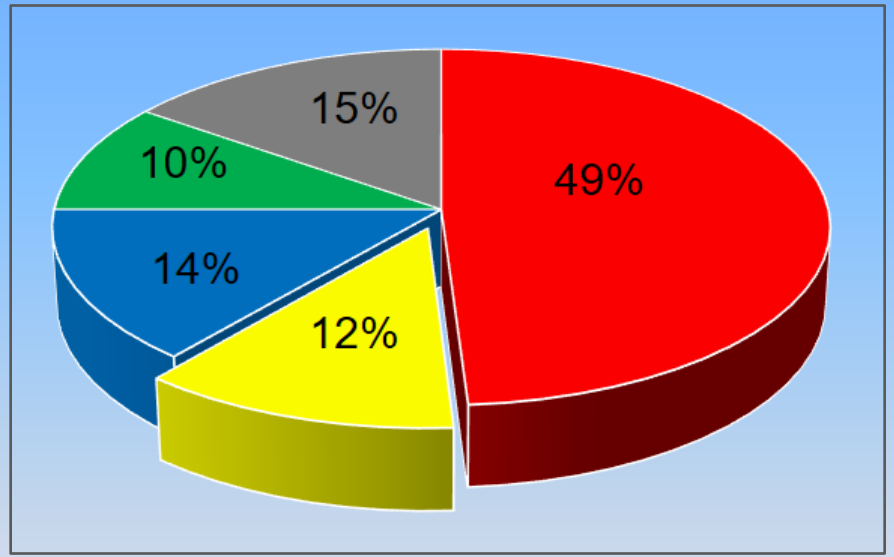

	абс.	%
ОРЗ	67 656	49 %
синусит	16 093	12%
тонзиллит	19 160	14 %
бронхит	13 707	10 %
пневмония	21 305	15 %
ВСЕГО	**137 921**	**100%**

В структуре острых заболеваний органов дыхания у военнослужащих по призыву острые параназальные синуситы составляют 12%

у одного из шести военнослужащих с ОРЗ диагностируется синусит !!!

АКТУАЛЬНОСТЬ

Структура госпитализации военнослужащих по призыву по поводу ОРЗ
по данным отчета по форме 3/МЕД за ВС РФ за 2016 год

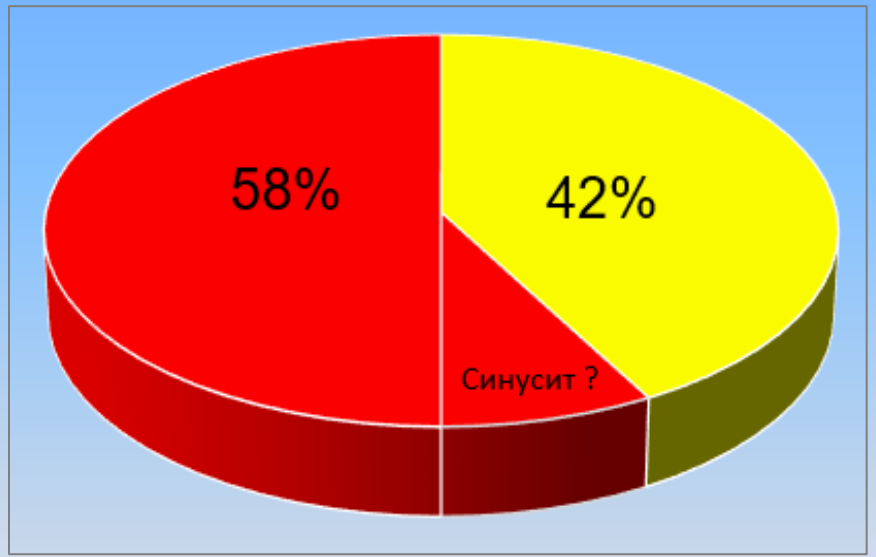

	абс.	%
в медицинские подразделения воинских частей	104 779	58%
в военные госпитали	76 793	42%
ВСЕГО	**181 752**	**100%**

ПРОБЛЕМНЫЙ ВОПРОС

выявление параназальных синуситов у пациентов с ОРЗ в медицинских подразделениях воинских частей где отсутствует рентгенодиагностика

АКТУАЛЬНОСТЬ

КонсультантПлюс
надежная правовая поддержка

Приказ Минздрава России от 20.12.2012 N 1201н
"Об утверждении стандарта первичной медико-санитарной помощи при остром синусите"
(Зарегистрировано в Минюсте России 15.03.2013 N 27696)

РОССИЙСКОЕ ОБЩЕСТВО РИНОЛОГОВ

ОСТРЫЙ РИНОСИНУСИТ: ЭТИОЛОГИЯ, ПАТОГЕНЕЗ, ДИАГНОСТИКА И ПРИНЦИПЫ ЛЕЧЕНИЯ

КЛИНИЧЕСКИЕ РЕКОМЕНДАЦИИ

А. С. ЛОПАТИН,
В. М. СВИСТУШКИН

Все пациенты с острым синуситом
должны быть направлены к врачу-отоларингологу

ТЕПЛОВИЗОРНАЯ ДИАГНОСТИКА ОСТРЫХ СИНУСИТОВ

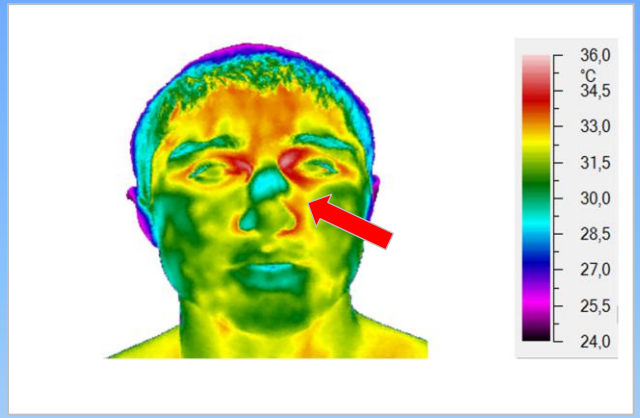

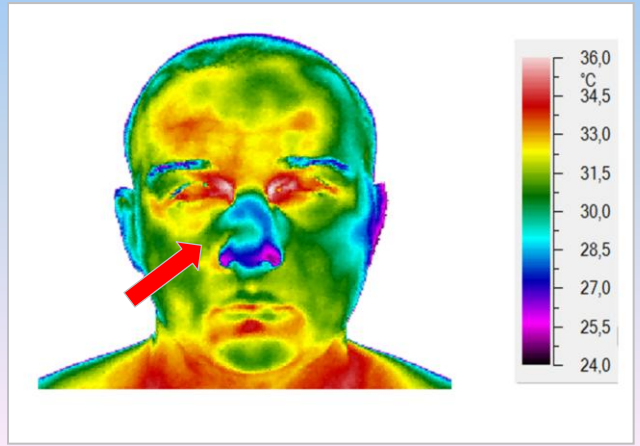

Amini M. Analysis of near-infrared image to diagnose maxillary sinusitis // Thesis submitted in partial satisfaction of the requirements of the degree of master of science in biomedical engineering . University of California. - 2014. - 53 p.

Mansfield C. et al. Evaluation of static thermal and near-infrared hyperspectral imaging for diagnosis of acute maxillary rhinosinusitis // Journal of Otolaryngol. – 2004. - № 34 (2). – P. 99-108

Mahmood U. et al. Near-infrared imaging of the sinuses: preliminary evaluation of a new technology for diagnosing maxillary sinusitis // Journal of Biomedical Optics – 2010. – № 15 (3). – P. 1-5

Jung A. et al. Infrared Imaging. A casebook in clinical medicine. – 2015. – IOP Publishing Ltd.

Carolyn A. et al. Near infrared optical imaging for diagnosis of maxillary sinusitis // Otolaryngology – Head and Neck Surgery - 2016. - № 155 (3). – P. 538-541

ТЕПЛОВИЗОРНАЯ ДИАГНОСТИКА

В соответствии с приказом Минздрава России от 30.11.1993 г. № 283 «О совершенствовании службы функциональной диагностики в учреждениях здравоохранения Российской Федерации» тепловизорная диагностика (термография) **относится к работам и услугам по функциональной диагностике**.

Приказом Минздравсоцразвития России от 27.12.2011 г. № 1664н «Об утверждении номенклатуры медицинских услуг» регламентирована номенклатура медицинских услуг по тепловизорной диагностике:

Код медицинской услуги	Наименование медицинской услуги
A24.01.006	**Тепловизорная диагностика заболеваний носа и придаточных пазух**

ИСТОРИЯ РАЗВИТИЯ ТЕПЛОВИЗОРНОЙ ДИАГНОСТИКИ

1952



1961



1975



1980

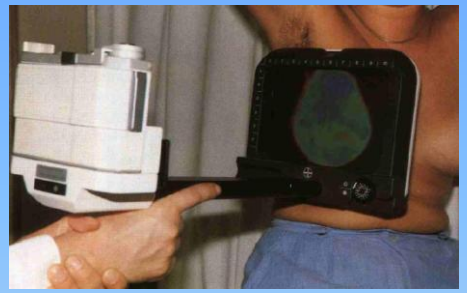

2000

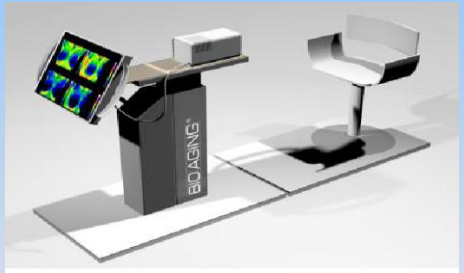

Berz R., Sauer H. The medical use of infrared-thermography history and resent application // Thermografie-Kolloquimum - 2007. - Vortag 04. - P. 1-12

Ring F., Jung A., Zuber J. New opportunities for infrared thermography in medicine // Acta-Bio Optica and Informatica Medica – 2009. - № 1 (15). – P. 28-30

ЦЕЛЬ И ЗАДАЧИ ИССЛЕДОВАНИЯ

Цель исследования: ***ОБОСНОВАТЬ ЦЕЛЕСООБРАЗНОСТЬ*** применения тепловизорной диагностики в качестве скринингового метода выявления острых синуситов у военнослужащих с легкими формами острых респираторных заболеваний

Задачи исследования:

ОЦЕНИТЬ ЧУВСТВИТЕЛЬНОСТЬ скрининговой тепловизорной диагностики острых синуситов у военнослужащих с легкими формами острых респираторных заболеваний

ОЦЕНИТЬ СПЕЦИФИЧНОСТЬ скрининговой тепловизорной диагностики острых синуситов у военнослужащих с легкими формами острых респираторных заболеваний

ОЦЕНИТЬ ДОСТОВЕРНОСТЬ скрининговой тепловизорной диагностики острых синуситов у военнослужащих с легкими формами острых респираторных заболеваний

МАТЕРИАЛЫ И МЕТОДЫ ИССЛЕДОВАНИЯ

Медицинский тепловизор ТВС300-мед

Исследование выполнено в ФГКУ «442 Военный клинический госпиталь» Минобороны России

У 271 пациента из числа военнослужащих по призыву на этапе первичной диагностики легких форм острых респираторных заболеваний проводилась тепловизорная диагностика заболеваний носа и околоносовых пазух.

Использовался аппаратно-программный комплекс :
цифровой тепловизор ТВС 300-мед (ЗАО «СТК СИЛАР»)
облачное программное обеспечение (ООО «Дигносис»)

Рентгенография околоносовых пазух в стандартной проекции выполнялась всем пациентам

МАТЕРИАЛЫ И МЕТОДЫ ИССЛЕДОВАНИЯ

Критерии тепловизорной диагностики параназальных синуситов

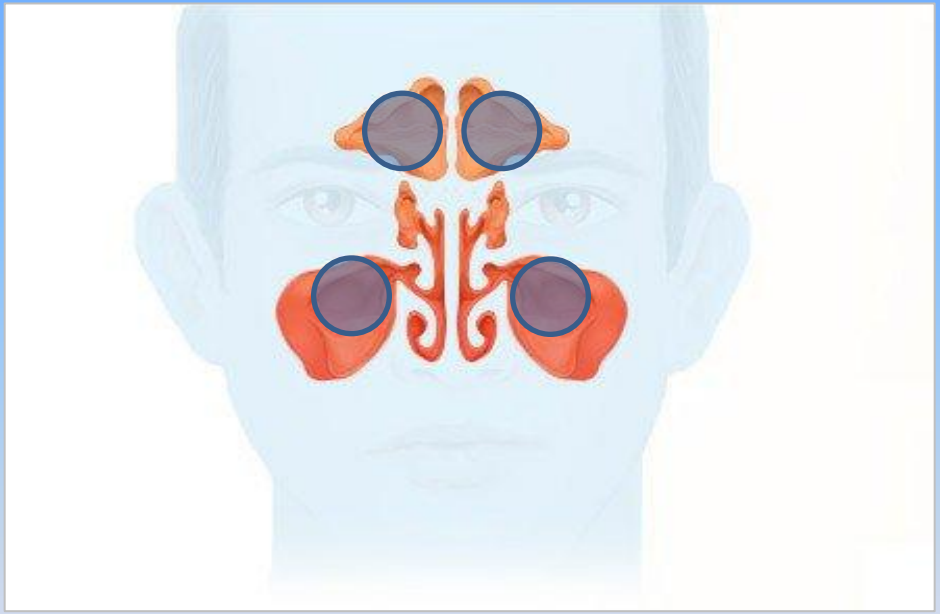

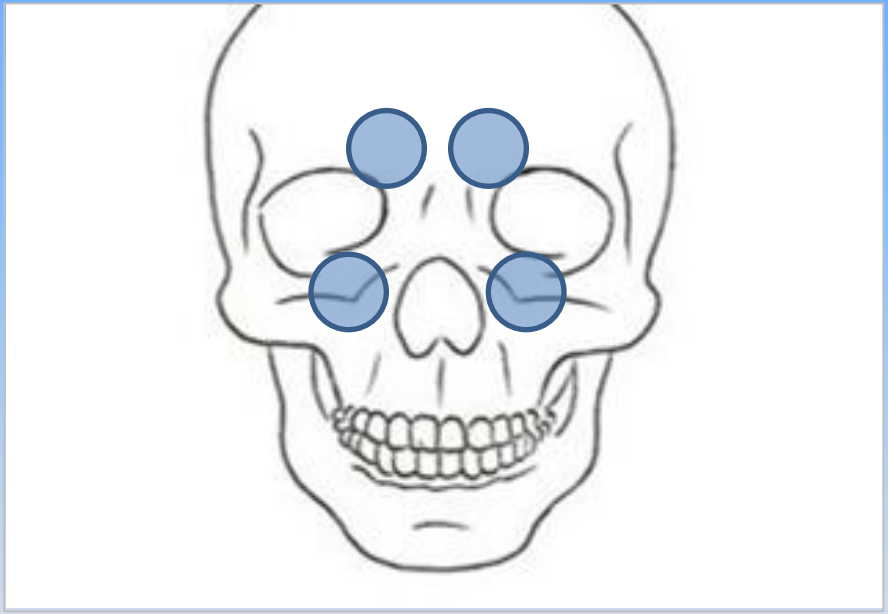

термоассимметрия относительно сагиттальной оси

отклонение от нормы градиента температур
в сравнении с базовыми (реперными) точками сравнения

МАТЕРИАЛЫ И МЕТОДЫ

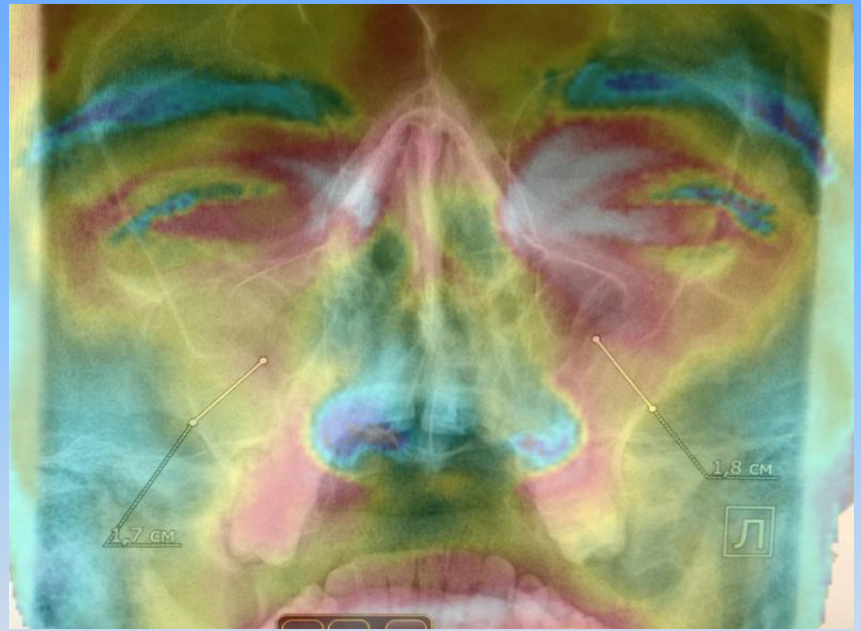

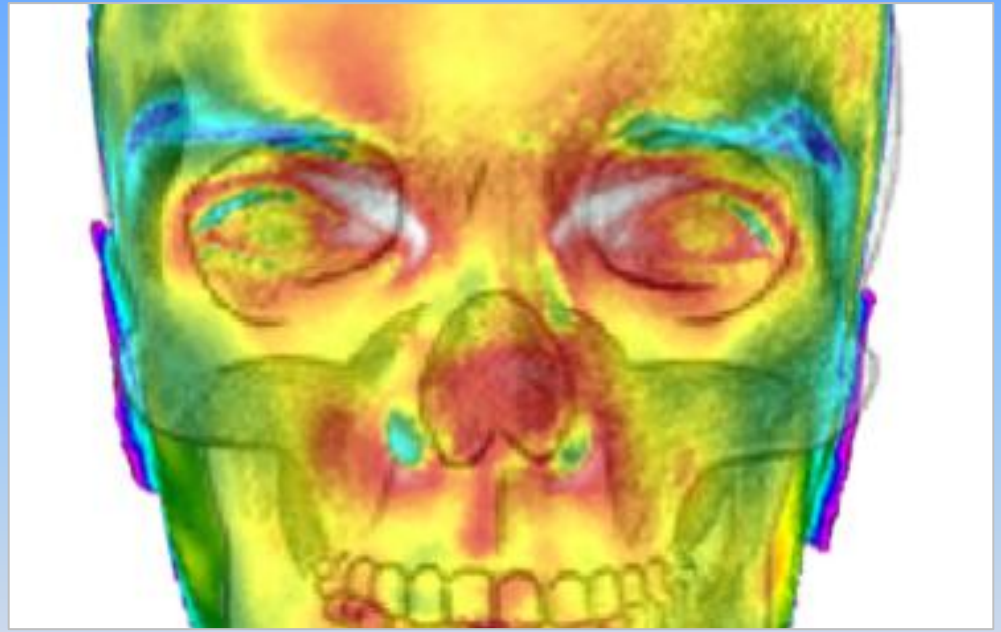

Совмещение результатов тепловизорной и рентгеновской диагностики острых синуситов в формируемой базе данных облачного программного обеспечения ООО «Дигносис»

РЕЗУЛЬТАТЫ ИССЛЕДОВАНИЯ

Таблица сопряженности результатов диагностики синусита

	положительный результат тепловизорной диагностики синусита	отрицательный результат тепловизорной диагностики синусита
положительный результат рентгеновской диагностики синусита	196	9
отрицательный результат рентгеновской диагностики синусита	18* 7	48

*** у 7 из 18 пациентов**

при повторной рентгенографии через 3 суток был выявлен синусит

РЕЗУЛЬТАТЫ ИССЛЕДОВАНИЯ

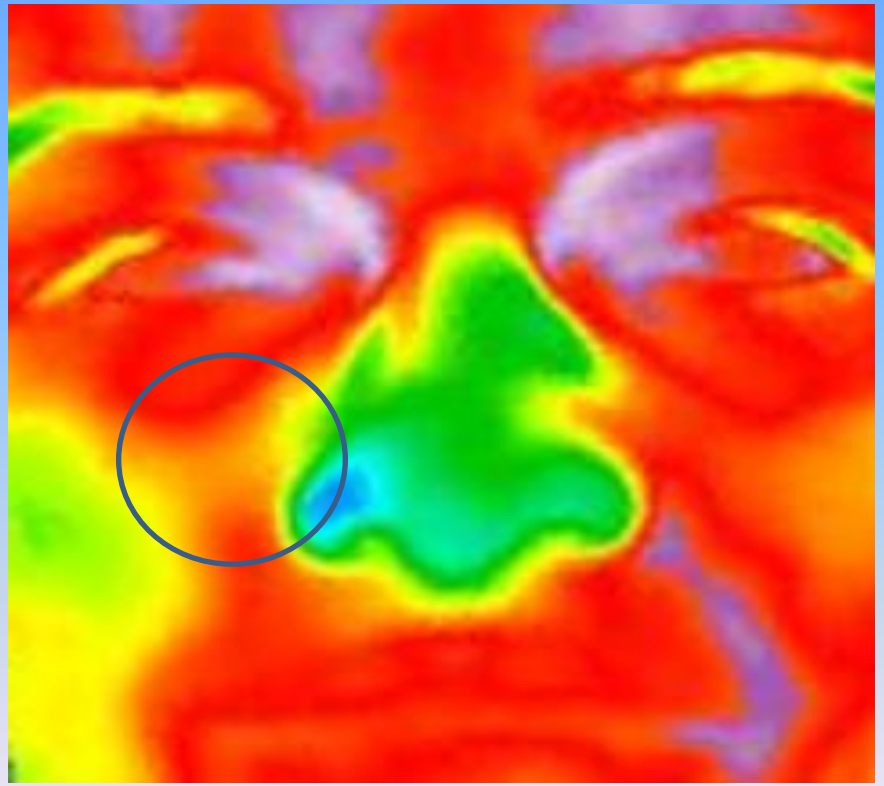

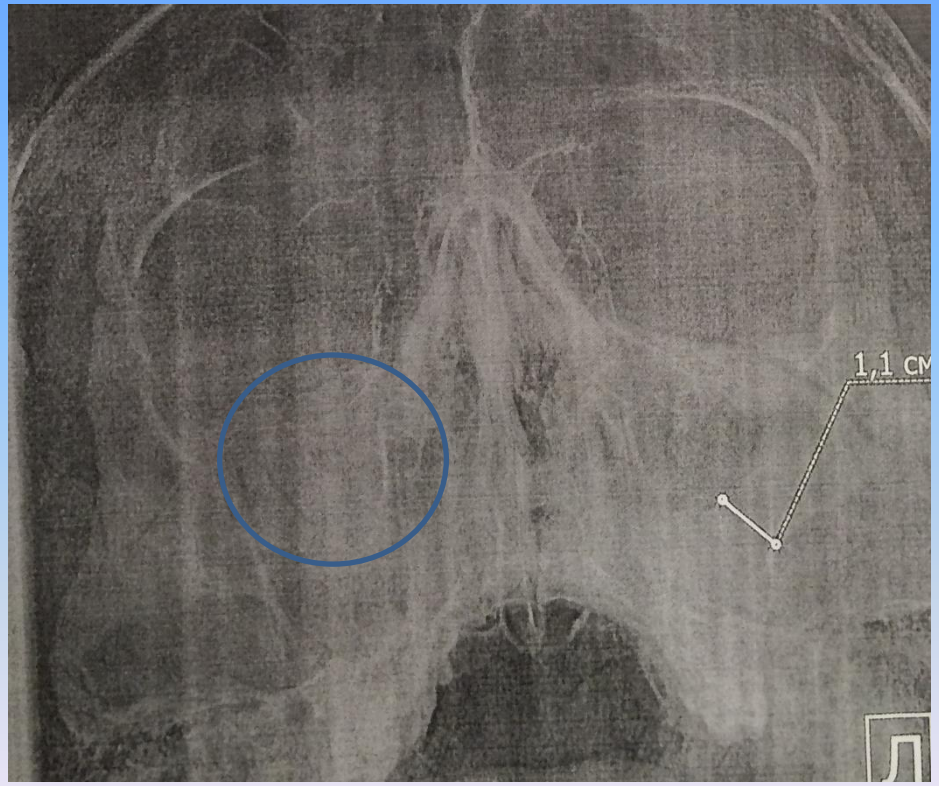

Пример: диагностика верхнечелюстного синусита

РЕЗУЛЬТАТЫ ИССЛЕДОВАНИЯ

чувствительность метода	**94,9%**
специфичность метода	**85,9%**
индекс точности	92,8%
прогностическая ценность положительного результата	95,8%
прогностическая ценность отрицательного результата	83,3%
Хи-квадрат Пирсона с поправкой Йейтса	176,4
достоверность метода	**$p < 0,01$**

тепловидение является чувствительным, специфичным и достоверным методом скрининговой диагностики параназальных синуситов при легких формах острых инфекций верхних дыхательных путей у военнослужащих

ВЫВОДЫ:

1. Тепловизорная диагностика заболеваний носа и околоносовых пазух является чувствительным, специфичным и достоверным методом скрининговой диагностики параназальных синуситов при легких формах острых инфекций верхних дыхательных путей

2. Целесообразно рекомендовать метод тепловизорной диагностики для использования в медицинских подразделениях воинских частей (соединений) и в военно-медицинских организациях.

СПАСИБО ЗА ВНИМАНИЕ

1717 2017

поздравляем
Кронштадтский военно-морской госпиталь
с 300-летним юбилеем